

# **PASOS EN LA CIRUGÍA POR MÍNIMA INCISIÓN EN EL ESPOLÓN CALCÁNEO. Steps for the calcaneus spur by minimal incision surgery**

## **INTRODUCCIÓN**

Presentamos este artículo con el objetivo de transmitir la posibilidad del tratamiento quirúrgico en el espolón calcáneo, a la vez de fomentar la interacción y colaboración entre clínicas podológicas. Esto nos permite consensuar diagnósticos y tratamientos complejos con el máximo beneficio para nuestros pacientes.

## **PALABRAS CLAVES**

Espolón calcáneo, cirugía podológica, técnica de mínima incisión

## **KEY WORDS**

Calcaneus spur, podiatrist surgery, minimal incision surgery

## **ABSTRACT**

We show you here the tecnich for the solution of the calcaneus spur by minimal incision surgery. We are explaining step by step the MIS surgery, the instrumental and the post-surgery period .

We want to high the relation between the podiatrists to comparate treatments with the objective of faint the best solution for our patients in difficult pathologies.

## **ESPOLÓN CALCÁNEO**

El espolón calcáneo es una patología frecuente en el ámbito podológico y cuya incidencia clínica hace que nuestro enfoque terapeutico sea muy amplio, siendo de gran relevancia el tratamiento ortopodológico. No queremos entrar en detalles de la etiología, clínica, diagnóstico y tratamientos, ya que estan sobradamente descritos y son conocidos por el podólogo. Enfocaremos directamente los criterios por los que abogamos al realizar el tratamiento quirúrgico y la descripción de la técnica que empleamos.

## **CRITERIOS QUIRÚRGICOS**

Hemos considerado como criterio previo al planteamiento quirúrgico, la escasa o nula evolución en la mejora sintomática del paciente con los siguientes tratamientos:

- Tratamientos conservadores de índole ortopodológico, calzadoterapia, terapias físicas y de fisioterapia.
- Tratamientos con infiltraciones homeopáticas, corticoides y AINES sistémicos.
- Reposo prescrito en las actividades de la vida diaria que perjudican a esta patología.
- No resolución de la patología más allá de los 12 meses de evolución.

## **JUSTIFICACIÓN QUIRÚRGICA**

Ante estas características citadas anteriormente nuestros pacientes requieren una respuesta por parte del especialista del pie que vaya más allá de los tratamientos elementales.

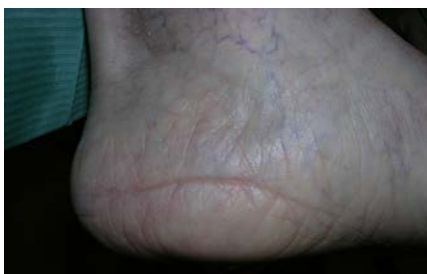## **OBJETIVO**

Conseguir una resolución a la patología con las mínimas agresiones posibles una vez descartadas las otras opciones conservadoras.

## **OPCIONES QUIRÚRGICAS**

A nuestro criterio, la técnica de elección es la de mínima incisión. Existen diferentes abordajes y técnicas desarrolladas por otros compañeros con resultados excelentes y que merecen tenerse en cuenta. La técnica que desaconsejamos es la cirugía tradicional por exposición, la cual, además de requerir un largo postoperatorio, resulta extremadamente agresiva con consecuencias biomecánicas perniciosas debidas a las molestias derivadas sobretodo por las fibrosis.

Fig. 1



## **INSTRUMENTAL NECESARIO**

Fluoroscopio, motor quirúrgico con reductora, fresa shanon 44, mango bistrurí MIS, hoja bisturí beaver 64, sonda abotonada, lima polokof, cucharilla martini, porta agujas

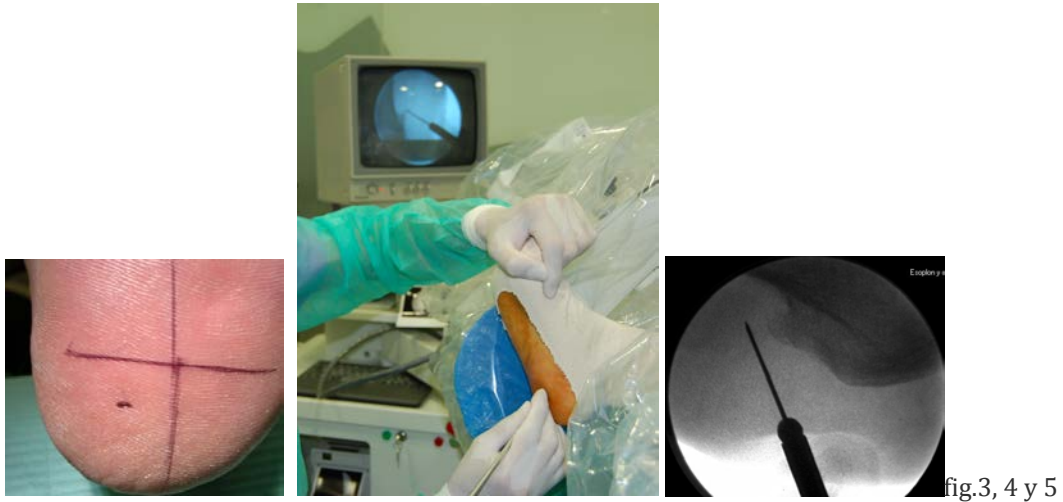
## **DESCRIPCIÓN DE LA TÉCNICA QUIRÚRGICA POR MÍNIMA INCISIÓN**

Bloqueo anestésico del nervio tibial posterior (figura 2)

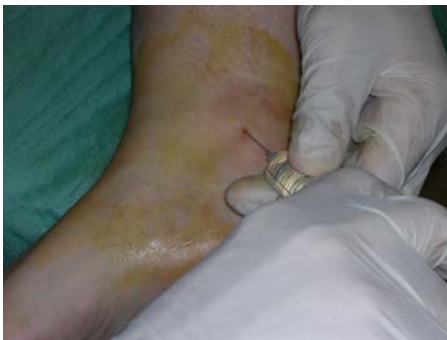

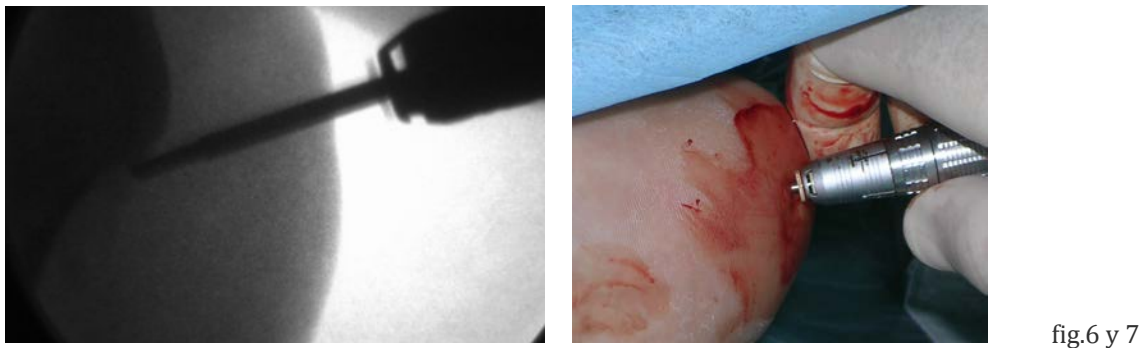fig.2

Incision plantar transversa mediante bisturí beaver 64. Como orientación será a unos 2cm por detrás de la base del espolón y en el cuadrante medial de la bisectriz del talón. Se profundizará para proceder a la fasciotomía y con una trayectoria de 45° en dirección distoproximal hacia el vertice del espolón por delante de éste mediante un gesto en abanico. Esta operación sorprende por la facilidad con que se resecciona la fascia plantar (figuras 3, 4 y 5)



Proseguiremos con la eliminación del espolón, pudiendo emplear la fresa shanon 44 larga. Requisitos fundamentales: la fresa ha de estar paralela a la cortical lateral y debemos respetar la cortical plantar del calcáneo manteniendo unos mm como margen de seguridad, el chequeo fluoroscópico es imprescindible. Observaremos que la consistencia del espolón es suave y ofrece poca resistencia al fresado. (figuras 6 y 7)



Realizamos comprobación de la eliminación completa del espolón para proceder a un limado de la zona con el objetivo de dejar una superficie lisa y homogénea (figura 8). Finalizamos con un lavado exhaustivo de suero fisiológico. Comprobamos con el fluoroscopio que no queden sombras de resto de pasta ósea, en tal caso la lima puede ayudarnos para la extracción de la misma haciendo un movimiento de arrastre en dos sentidos; hacia cara proximal y/o hacia cara distal

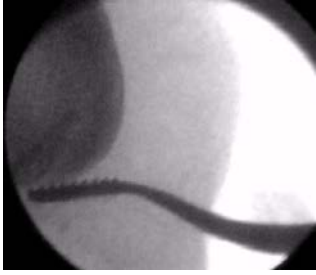


fig. 8

Finalizamos con un punto simple y un vendaje acolchando la zona intervenida. Durante el periodo de las curas sucesivas el paciente llevará un calzado postquirúrgico entre 2 o 3 semanas a partir de los cuales si la correcta evolución lo permite recomendamos calzado de tacón ancho y de unos 4cm de altura para las mujeres y calzado deportivo para los hombres con la incorporación del tratamiento ortopodológico. Destacar que durante un periodo de 3-6 meses el paciente puede manifestar la zona intervenida sobrecargada y con una molestia más liviana y diferenciada al dolor del espolón, hemos querido citar este proceso para que el podólogo que realice este procedimiento quirúrgico lo tenga en cuenta y pueda preverlo informándole a su paciente. Recordemos que hemos realizado un trauma quirúrgico en una zona de por sí ya dolorida y que soporta peso corporal.

A continuación indicamos el concepto y resumen de los gestos quirúrgicos: localización, fasciotomía, eliminación espolón y comprobación. (Tabla 1)

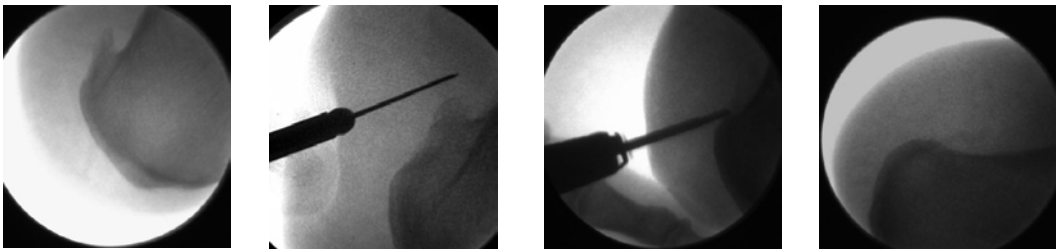


Tabla1

Imágenes de ejemplos de casos clínicos y su evolución en la 1ª, 2ª cura y revisión anual. Tabla 2

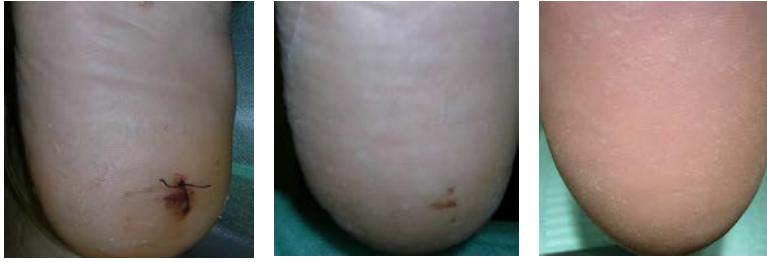

Tabla 2

Comparativa pre y postquirúrgica mediante imagen fluoroscópica. Tabla 3

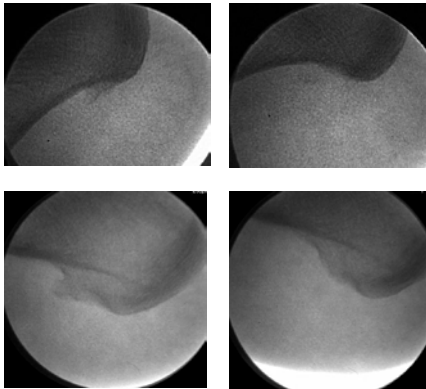


Tabla 3

## CONCLUSIONES

El tratamiento quirúrgico debe estar justificado. Proponemos esta técnica quirúrgica como opción en el tratamiento del espolón calcáneo.

El pronóstico mediante esta técnica quirúrgica confirma una satisfacción subjetiva importante de los pacientes (EVA, Escala Analógica Visual), ajustándose el curso clínico al planteamiento previo respecto al dolor y la incorporación a las actividades de la vida diaria.

La mayoría de los pacientes están realizando vida cotidiana normal hacia el mes del postoperatorio y los deportistas sobre las 6-8 semanas.

La colaboración e interacción conjunta nos ha permitido desarrollar tratamientos quirúrgicos avanzados y consensuar criterios.

En el siguiente cuadro hacemos referencia a las ventajas que hemos creído destacables y diferenciadoras de este tratamiento.

Características de la cirugía	Ventajas - consecuencias
<ul style="list-style-type: none"> <li>• Incisión mínima en el abordaje.</li> </ul>	<ul style="list-style-type: none"> <li>• Disminución de cicatrices retráctiles</li> </ul>

<ul style="list-style-type: none"> <li>• Anestesia local y de forma ambulatoria con autonomía propia</li> <li>• Menor lesión de tejidos blandos.</li> <li>• Gestos quirúrgicos simples</li> <li>• Resección fácil de la excrecencia ósea y relajación de la parte dinámica (fasciectomía parcial o total).</li> <li>• Facilidad de aplicar tratamiento ortopodológico en calzado habitual, prontamente.</li> </ul>	<p>y fibrosas.</p> <ul style="list-style-type: none"> <li>• Disminuimos posibilidad de infección</li> <li>• Mayor tolerancia a las sollicitaciones mecánicas en las funciones de las partes blandas.</li> <li>• Menor inflamación y dolor con la consecuente reincorporación temprana a las actividades cotidianas.</li> </ul>
--	--

#### **BIBLIOGRAFÍA**

- (1) Apostol-Gonzalez S, Herrera J. [Percutaneous surgery for plantar fasciitis due to a calcaneal spur]. Acta Ortop Mex 2009; 23(4):209-212.
- (2) Baerg RH. Calcaneal decompression for heel pain. Clin Podiatr Med Surg 1991; 8(1):197-202.
- (3) Baxter DE, Thigpen CM. Heel pain--operative results. Foot Ankle 1984; 5(1):16-25.
- (4) Bolgla LA, Malone TR. Plantar fasciitis and the windlass mechanism: a biomechanical link to clinical practice. J Athl Train 2004; 39(1):77-82.
- (5) Bordelon RL. Subcalcaneal pain. A method of evaluation and plan for treatment. Clin Orthop Relat Res 1983;(177):49-53.
- (6). De PRADO, Mariano. Cirugía percutánea del pie. Ed Masson. 2005; 15 (237-239)
- (7) Flicek BF. Heel spurs and plantar fasciitis: an update on therapies. Adv Nurse Pract 2006; 14(1):61-62.
- (8) Franson J. Some new ideas in the treatment of retrocalcaneal exostosis. Foot Ankle Spec 2008; 1(5):309-311.
- (9) Fuller EA. The windlass mechanism of the foot. A mechanical model to explain pathology. J Am Podiatr Med Assoc 2000; 90(1):35-46.

- (10) Hassan FO. Percutaneous fenestration of the anteromedial aspect of the calcaneus for resistant heel pain syndrome. *Foot Ankle Surg* 2009; 15(2):90-95.
- (11) Hepford CA. Minimal incision surgical approach to mechanical heel pain. *Clin Podiatr Med Surg* 1991; 8(1):167-185.
- (12) Hoberg M, Gradinger R, Rudert M. [Heel pain]. *MMW Fortschr Med* 2007; 149(24):36-39.
- (13) Jacoby RP, Wolfe LC. Surgical management of recalcitrant heel pain. *Clin Podiatr Med Surg* 1991; 8(1):187-195.
- (14) Jay RM, Davis BA, Schoenhaus HD, Beckett D. Calcaneal decompression for chronic heel pain. *J Am Podiatr Med Assoc* 1985; 75(10):535-537.
- (15) Jerosch J, Schunck J, Liebsch D, Filler T. Indication, surgical technique and results of endoscopic fascial release in plantar fasciitis (E FRPF). *Knee Surg Sports Traumatol Arthrosc* 2004; 12(5):471-477.
- (16) Karr SD. Subcalcaneal heel pain. *Orthop Clin North Am* 1994; 25(1):161-175.
- (17) Kumai T, Benjamin M. Heel spur formation and the subcalcaneal entheses of the plantar fascia. *J Rheumatol* 2002; 29(9):1957-1964.
- (18) Lane GD, London B. Heel spur syndrome: a retrospective report on the percutaneous plantar transverse incisional approach. *J Foot Ankle Surg* 2004; 43(6):389-394.
- (19) Lemont H, Ammirati KM, Usen N. Plantar fasciitis: a degenerative process (fasciosis) without inflammation. *J Am Podiatr Med Assoc* 2003; 93(3):234-237.
- (20) Nieto, Eduardo. Cirugía podológica por incisión . Ed Mileto. 2004; (14) 195-205
- (21) Weil LS. New treatment for chronic heel pain. *J Foot Ankle Surg* 1994; 33(2):216-219.



**PUBLICADO EN LA REVISTA ESPAÑOLA DE PODOLOGIA**

**PASOS EN LA CIRUGÍA POR MÍNIMA INCISIÓN EN EL  
ESPOLÓN CALCÁNEO.**

**AUTOR/ES:**

**Lluis Castillo Sáncnez, Joan Lozano Freixas, Carles  
Rodríguez Romero.**

**Podólogos**